



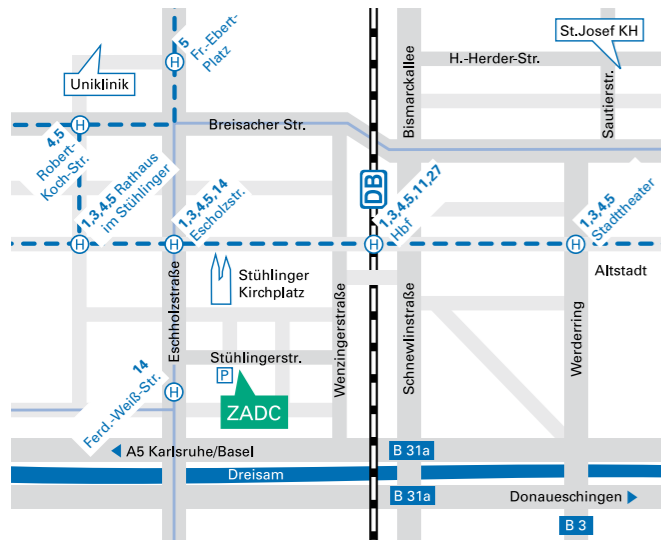
Praxisklinik
im Stühlinger

Zentrum für ambulante
Diagnostik und Chirurgie

Anästhesie
Fußchirurgie
Handchirurgie
Hernienchirurgie
Kinderchirurgie
Notfallmedizin
Plastische Chirurgie
Proktologie
Spezielle Schmerztherapie
Sportmedizin
Stationäre Privatklinik
Unfallchirurgie
Venenchirurgie
Viszeralchirurgie

Stühlingerstr. 24
79106 Freiburg
Tel. +49 (0) 761 / 38 800-0
Fax +49 (0) 761 / 38 800-50
info@zadc.de
www.zadc.de
www.lowka-haende.de

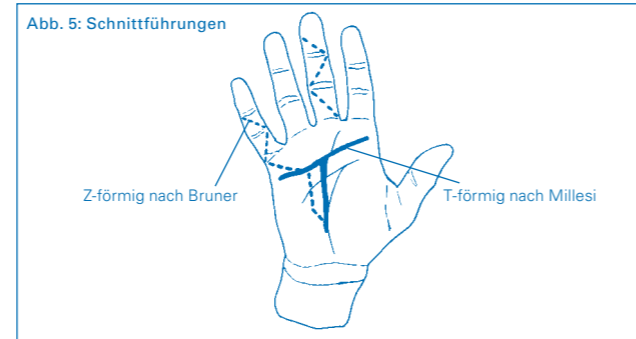
Sprechstunden
Mo-Fr 8.00 - 18.00 Uhr
Sa 8.30 - 11.30 Uhr



ZADCCH_234; Stand 11. 2016, © Dr. Klaus Lowka / smile-werbung.de

2. Ablauf der Operation

a. Einzeichnen der Schnittführung (Abb. 5)



- b. Hautschnitt
c. Vorsichtige Präparation der Haut so dick wie möglich, um deren Durchblutung zu erhalten und Nekrosen (abgestorbene Hautanteile) zu vermeiden.
d. Abtrennen der strang- und knotenförmig veränderten Palmaraponeurose in Höhe der Handwurzel.
e. Auslösen der Palmaraponeurose von körpernah nach körperfern unter konsequenter Darstellung der zu den Fingern führenden Gefäß-Nerven-Bündel.
f. Im Bereich der Finger wird die Präparation der Gefäß-Nerven-Bündel in der Regel schwieriger, die Nerven sind zwar bei Erst-Operationen nicht mit den Kontraktursträngen verwachsen, können von dem Strang jedoch korkenzieherartig umwunden werden (sogenannter Iselin-Nerv).
g. Kontrakturen, meist der Mittelgelenke, können nach Auslösung der Stränge meist passiv (Druck) gelöst werden. In Abhängigkeit von der Schwere der Kontraktur wird eine operative Gelenklösung erforderlich.
h. Nach Entfernung des Kontrakturgewebes werden die Gefäß-Nerven-Bündel auf ihre Unversehrtheit überprüft.
i. Die Radikalität der OP lässt sich mit dem Auge und dem tastenden Finger überprüfen.
j. Einlage einer Redon-Drainage zum Ableiten des nach der OP noch fließenden Blutes, um Hämatome (Blutergüsse) im Hohlhandbereich zu vermeiden.
k. Öffnen der Bluteere, Blutstillung erst durch Kompression der Wunde, dann durch Elektrokoagulation (Verkochung) noch blutender Gefäße.
l. Hautverschluss
m. Stahlwolle-Kompressionsverband
n. Ruhigstellung mittels Gipsschiene

Nachbehandlung

- Der Patient geht nach der OP nach Hause, die nicht im Gipsverband fixierten Gelenke sollen bewegt, nicht belastet werden. Striktes Hochhalten für 4–5 Tage nach der OP ist unbedingt erforderlich, um Nachblutungen und/oder Schwellungen zu vermeiden (Hand immer über Herzhöhe).
- 1. Tag nach der OP:
Gips- und Weichteilkontrolle, ggf. Entfernung der Redon-Drainage (oder am 2.–3. Tag nach der OP).
- 5.–7. Tag nach der OP:
Abnahme der Gipsschiene und Verbandwechsel, Beginn mit Krankengymnastik und Ergotherapie (täglich!).
- 14. Tag nach der OP:
Verbandwechsel und Entfernung der Fäden.
- 1 Tag nach dem Entfernen der Fäden:
Ein Verband ist nicht mehr nötig. Beginn mit regelmäßigen (3–4 x tgl.) Übungen im kalten Wasser (ggf. unter Zusatz von Eiswürfeln). Kälte reduziert die Schwellung, nimmt den Schmerz. Patienten, die Kälte nicht vertragen, nehmen lauwarmes Wasser.
- 5 Tage nach dem Entfernen der Fäden:
Beginn mit der Narbennachbehandlung. Narbe 4–5 x tgl. mit Ringelblumensalbe (oder anderen fetthaltigen Salben) dünn einreiben (massieren), die Narbe wird weicher, weniger schmerzhaft und besser belastbar („Abhärtung“ der Narbe). Unterstützen kann man diesen Effekt auch durch Beklopfen der Narbe, z.B. mit einer weichen Bürste.
- Die Dauer der Arbeitsunfähigkeit beträgt in der Regel 4–6 Wochen.

Verlauf nach der Operation

Auch nach Wiedereintritt der Arbeitsfähigkeit und nach Abschluss der Krankengymnastik und Ergotherapie muss der Patient die erlernten Übungen über einige Wochen und ggf. Monate selbstständig fortsetzen, um das Auftreten von narbigen Kontrakturen zu vermeiden. Die ggf. verordnete Streckschiene sollte ebenfalls weiter getragen werden, erst nach einigen Wochen kann man die Schiene seltener tragen, um sie dann gänzlich wegzulassen, wenn man keine Veränderungen im Narbenbereich mehr bemerkt.
Narbenbeschwerden verschwinden weitgehend innerhalb der ersten 6–8 Wochen. Nach 3–6 Monaten klagen die Patienten nicht mehr über Narbenschmerzen. Ihren endgültigen Zustand hat die Narbe allerdings erst etwa 12 Monate nach der OP erreicht.

© Dr. Klaus Lowka



Praxisklinik
im Stühlinger

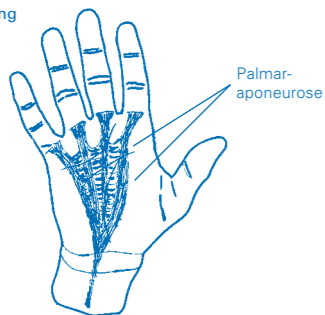


Handchirurgie und -rehabilitation
–
Zentrum für ambulante Diagnostik und Chirurgie

Definition der Dupuytren-Kontraktur


Bei der Dupuytren-Kontraktur (D.K.) handelt es sich um eine narbenähnliche, strangförmige, straffe Verkürzung der sogenannten Palmaraponeurose. Die Palmaraponeurose ist eine unter der Haut der Hohlhand gelegene dreieckförmige, bindegewebige Platte, die am ganzen übrigen Körper in Form einer wesentlich dünneren „Haut“ (Faszie) die Muskulatur und andere Strukturen bedeckt. In der Hohlhand und an der Fußsohle findet sich diese Faszie (Aponeurose) auch im normalen Zustand plattenartig verdickt (Abb. 1).

Abb. 1: Normale Streckung der Hand bei normal ausgebildeter Palmaraponeurose

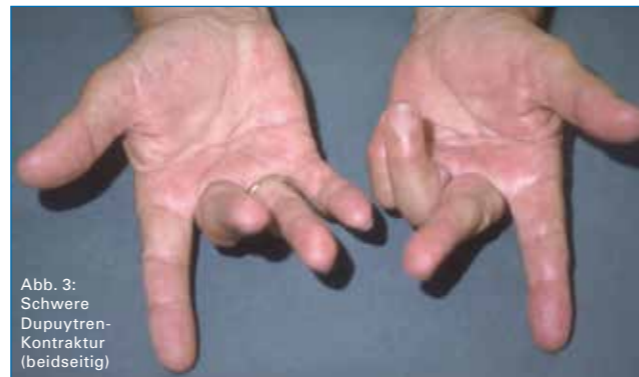

Die Dupuytren'sche Erkrankung wurde 1831 zuerst beschrieben durch Baron Guillaume Dupuytren, einen berühmten französischen Chirurgen. Infolge der Knoten- und Strangbildung mit häufigem Übergreifen auf die Finger kann es durch narbenähnlichen Zug der Palmaraponeurose zu einer Beugestellung (Kralle) einzelner oder mehrerer Finger kommen (Abb. 2).

Abb. 2: Beugstellung des Ringfingers durch Kontrakturstrang



In Abhängigkeit von der Schwere der Kontraktur kommt es zu einer mehr oder weniger starken Funktionseinschränkung (Abb. 3).



Ursachen der Dupuytren-Kontraktur

Eine eindeutige Ursache ist bisher nicht bekannt. Möglicherweise tritt die Erkrankung in Kombination mit anderen Erkrankungen des Bindegewebes auf. Ein Zusammenhang mit Lebererkrankungen, Diabetes mellitus und Alkoholismus wird diskutiert, ist aber nicht bewiesen. Mit Sicherheit liegt eine genetische Veranlagung vor, d.h. die Erkrankung tritt familiär gehäuft auf.

Die D.K. befällt Männer etwa 8-mal häufiger als Frauen und tritt meist im Alter zwischen 40 und 60 Jahren auf.

Verletzungen werden als Ursache für die Entstehung nicht anerkannt, das Auftreten einer D.K. nach Verletzungen ist als zufällig anzusehen. Die Hände erleiden während unseres Lebens zahlreiche leichtere und schwerere Verletzungen, sodass im Falle eines kausalen Zusammenhanges die D.K. wesentlich häufiger auftreten müsste.

Zeichen und Symptome der Dupuytren-Kontraktur

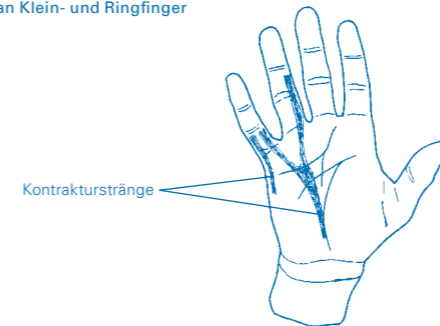
Erste Zeichen sind üblicherweise Knoten in der Hohlhand, überwiegend im Bereich des 4. und 5. Fingerstrahles, seltener des 1. bis 3. Strahles, die sich im weiteren Verlauf strangförmig verändern können. Desgleichen können als erste Zeichen auch Knoten im Bereich der Finger auftreten.

Einziehungen der Haut im Bereich der Hohlhand und der Finger können vorhanden sein. Sie entstehen, wenn sich Fasern, die von der Palmaraponeurose ausgehen und in die Haut einstrahlen, kontrahieren.

Dupuytren-Stränge sind längs, seltener quer verlaufend, von der Hohlhand ausgehend bis auf die Finger und teilweise auch bis zum Endglied übergreifend (Abb. 4).

Diese Stränge verursachen die Beugekontraktur der Finger.

Abb. 4: Kontrakturstränge an Klein- und Ringfinger



Die D.K. kann sich in unterschiedlicher Geschwindigkeit weiterentwickeln, sie kann auch für unterschiedlich lange Zeit ganz zum Stillstand kommen.

Rückbildungen bestehender Kontrakturen sind nicht zu erwarten. Auch wenn nur, wie meist, 1–2 Finger betroffen sind, kann die D.K. zur schwersten Funktionsminderung einer Hand führen.

Eigenheiten der Dupuytren-Kontraktur

- Gewöhnlich schreitet die Erkrankung langsam, innerhalb von Jahren, voran. Perioden des Stillstandes und des beschleunigten Wachstums können sich abwechseln.
- In 15–20% der Fälle können sich auch an den Fußsohlen Kontrakturen entwickeln (Morbus Ledderhose). Diese sind in der Regel nicht so stark ausgeprägt wie an der Hand und bedürfen selten einer operativen Behandlung.
- Das Auftreten an beiden Händen ist früher oder später so gut wie sicher, jedoch unterschiedlich stark.
- Die D.K. beginnt meist in der Hohlhand an der Basis von Ring- und Kleinfinger.
- Beugekontrakturen treten im Bereich der Langfingergrund- und Mittelgelenke auf.
- Beugesehnen sind nie in die Kontrakturen einbezogen.
- Die Haut ist häufig in die Kontrakturen einbezogen.
- Die D.K. ist eine **nicht bösartige Neubildung** des Bindegewebes.
- Meist verläuft die D.K. ohne Schmerzen.
- Relativ häufig treten Wieder- und Neuerkrankungen auf.

Diagnostik der Dupuytren-Kontraktur

Das typische klinische Bild sichert die Diagnose. Fehldiagnosen sind kaum möglich. In seltenen Fällen können andere Tumoren (Epithelzysten, Ganglien, usw.) wie Dupuytren-Knoten imponieren.

Behandlung der Dupuytren-Kontraktur

1. konservativ

- Klare Therapieerfolge sind unter konservativer Behandlung bisher nicht beschrieben.
- Streckübungen (aktiv und passiv) können das Fortschreiten der D.K. sicher nicht verhindern, jedoch Kontrakturen der Gelenke eventuell aufhalten.

2. operativ

Das Ziel der OP ist vor allem die Wiederherstellung der Handfunktion, weniger der kompletten Entfernung des Kontrakturgewebes. Die OP ist dann angezeigt, wenn Beuge- oder Krallenstellung der betroffenen Finger zu Funktionseinschränkungen führen oder wenn in seltenen Fällen Schmerzen oder kosmetische Behinderungen bestehen.

Beruf, Hobby und Alter des Patienten spielen bei der Entscheidung zur OP eine wichtige Rolle.

Nach der Operation ist eine intensive krankengymnastische und ergotherapeutische Behandlung über einen Zeitraum von 3–4 Wochen erforderlich, um das gewünschte funktionelle Ergebnis zu erreichen.

Anästhesie (Betäubung)

Es gibt verschiedene Möglichkeiten, die Operation schmerzfrei durchzuführen. Ihr Narkosearzt wird Ihnen diese Möglichkeiten eingehend erläutern.

Operationstechniken

Die Operation der D.K. erfolgt in der Regel ambulant, d.h. die Patienten können nach der Operation wieder nach Hause entlassen werden.

1. Allgemeine OP-Vorbereitungen

- a. Blutleere: Um bei der OP optimale Sichtbedingungen zu gewährleisten und damit das Verletzungsrisiko wichtiger Strukturen (Nerven, Blutgefäße, Sehnen) zu mindern, erfolgt die OP in Blutleere. Der zu operierende Arm wird dazu mit einer Gummibinde „ausgewickelt“ und für den Zeitraum der OP mit einer Druckmanschette abgebunden.
- b. Hautdesinfektion und steriles Abdecken: Um das Infektionsrisiko zu senken, wird die Haut desinfiziert, das OP-Feld wird mit sterilen Tüchern abgedeckt.
- c. Lupenbrille: Die OP erfolgt unter Zuhilfenahme der Lupenbrille, um die wichtigen funktionellen Strukturen der Hand so gut wie möglich zu sehen und zu schonen.

Fortsetzung auf Seite 7 »