



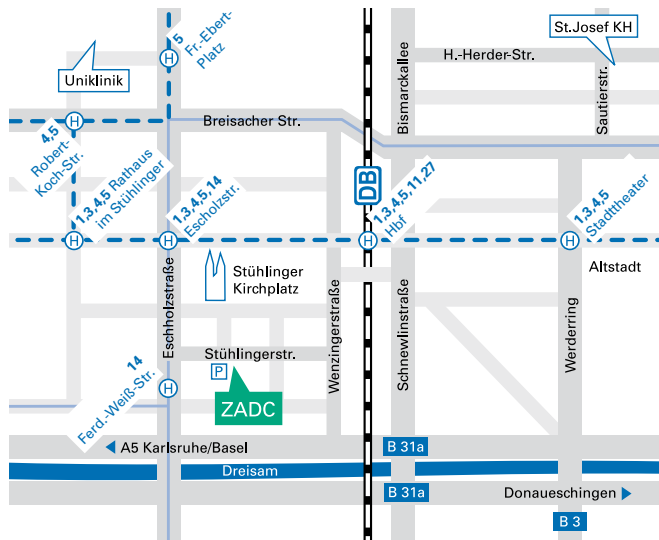
Praxisklinik  
im Stühlinger

Zentrum für ambulante  
Diagnostik und Chirurgie

Anästhesie  
Fußchirurgie  
Handchirurgie  
Hernienchirurgie  
Kinderchirurgie  
Notfallmedizin  
Plastische Chirurgie  
Proktologie  
Spezielle Schmerztherapie  
Sportmedizin  
Stationäre Privatklinik  
Unfallchirurgie  
Venenchirurgie  
Viszeralchirurgie

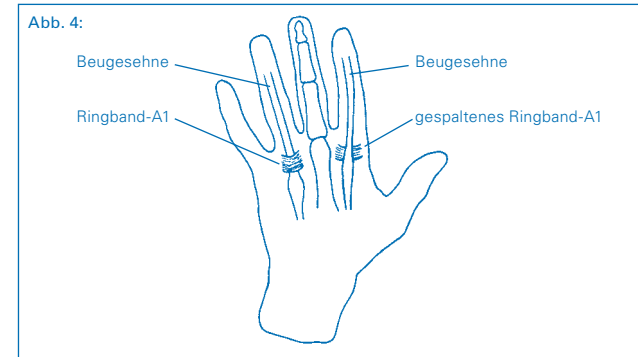
Stühlingerstr. 24  
79106 Freiburg  
Tel. +49 (0) 761 / 38 800-0  
Fax +49 (0) 761 / 38 800-50  
info@zadc.de  
www.zadc.de

**Sprechstunden**  
Mo-Fr 8.00 - 18.00 Uhr  
Sa 8.30 - 11.30 Uhr



ZADCCH\_232 © Dr. Klaus Lowka / smile-werbung.de

- b. Darstellung der neben der Sehne und den Sehnenscheiden verlaufenden Gefäß-Nerven-Bündel
- c. Darstellung des Ringbandes-A1 (Abb. 4)
- d. Spaltung und teilweise Entfernung des Ringbandes A1 (Abb. 4)



- e. Ggf. Entfernung von entzündlichen Veränderungen des Sehnengleitgewebes (Synovialis)
- f. Hervorziehen der Beugesehnen, um entzündliche Veränderungen zu erkennen und ggf. Verklebungen zwischen den Sehnen zu lösen
- g. Die Sehnen gleiten nun frei in ihrem Gleitlager
- h. Abschließende Kontrolle der beiden Gefäß-Nerven-Bündel auf Unversehrtheit
- i. Hautnaht
- j. Kompressionsverband

#### Nachbehandlung

- Der Patient geht nach der OP nach Hause. Die Finger, v.a. der operierte Finger, sollen bewegt, jedoch nicht belastet werden, um Verklebungen und Verwachsungen der Beugesehnen sowie Kontrakturen der Fingergelenke zu vermeiden.
- Striktes Hochhalten für 4–5 Tage nach der OP ist unbedingt erforderlich, um Nachblutungen und/oder Schwellungen zu vermeiden (Hand immer über Herzhöhe).
- 5.–7. Tag nach der OP:
  1. Verbandwechsel (auch beim Haus- oder überweisenden Arzt möglich)
- 14. Tag nach der OP:
  - Verbandwechsel und Entfernen der Fäden (auch beim Haus- oder überweisenden Arzt möglich)

- 1. Tag nach dem Entfernen der Fäden:
  - Ein Verband ist nicht mehr nötig. Beginn mit regelmäßigen (3–4 x tgl.) Übungen im kalten Wasser (ggf. unter Zusatz von Eiswürfeln). Kälte reduziert die Schwellung, nimmt den Schmerz. Patienten, die Kälte nicht vertragen, nehmen lauwarmes Wasser.
- 5 Tage nach dem Entfernen der Fäden:
  - Beginn mit der Narbennachbehandlung: 4–5 x täglich mit Ringelblumensalbe (oder anderen fetthaltigen Salben) dünn einreiben (massieren), die Narbe wird weicher, weniger schmerzhaft und besser belastbar („Abhärtung“ der Narbe). Unterstützen kann man diesen Effekt auch durch Beklopfen der Narbe, z.B. mit einer weichen Bürste.
- Krankengymnastik und/oder Ergotherapie sind selten erforderlich, werden aber bei Auftreten von Bewegungseinschränkungen eingesetzt.
- Die Dauer der Arbeitsunfähigkeit beträgt in der Regel 3 Wochen.

#### Verlauf nach der Operation

In der Regel ist der Wundschmerz gering, die mitgegebenen Schmerzmittel werden von vielen Patienten nicht benötigt. Die Schnapp-Symptomatik und die damit verbundenen Schmerzen sind nach der Operation verschwunden, sehr selten bemerkt man noch ein Reiben der Sehnen, welches sich nach einigen Wochen vollständig verliert.

Narbenbeschwerden verschwinden weitgehend innerhalb der ersten 6–8 Wochen. Nach 3–6 Monaten klagen die Patienten nicht mehr über Narbenschmerzen. Ihren endgültigen Zustand hat die Narbe allerdings erst etwa 12 Monate nach der OP erreicht.

© Dr. Klaus Lowka



Praxisklinik  
im Stühlinger



Handchirurgie und -rehabilitation  
–  
Zentrum für ambulante Diagnostik und Chirurgie

## Definition des schnellenden Fingers

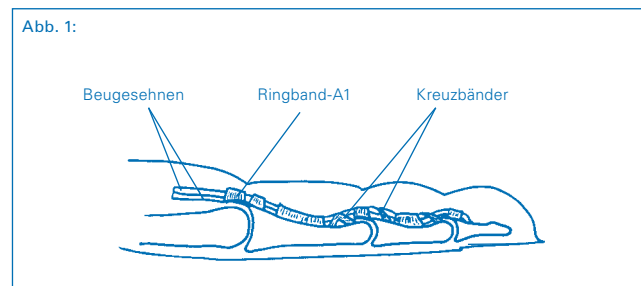
(Schnappfinger, Tendovaginitis stenosa, Digitus saltans, Trigger finger, Snapping finger, Doigt à ressort, Dito a scatto, Dedo en resorte)

Es handelt sich um ein häufiges Krankheitsbild im Bereich der Hand, verbunden mit einem schmerzhaften Schnapp-Phänomen eines oder mehrerer Finger. Betroffen sind überwiegend Frauen im Alter über 50 Jahre.

Meist ist der Daumen betroffen, es folgen der Mittelfinger und dann die übrigen Langfinger. Die wörtliche Übersetzung von „Tendovaginitis stenosa“ ist „einengende Sehnenentzündung“, die Erstbeschreibung dieses Krankheitsbildes erfolgte durch Notta (1850). Sehnencheiden umkleiden Beuge- und Strecksehnen an Händen und Handgelenken, Füßen und Fußgelenken. Sehnen sind kräftige, faserige Bänder, die am Arm die Muskulatur des Unterarmes mit den Knochen von Handwurzel, Mittelhand und Fingern verbinden. Dieses „Muskel-Sehnen-System“ ermöglicht ein Strecken und Beugen des Handgelenkes und der Finger.

Die Sehnen gleiten durch eine Schutzhülle, die sog. Sehnen-scheide. Diese besteht aus einer kräftigen äußeren und einer sehr zarten inneren Schicht (Synovialis). Die Synovialis hat die Aufgabe, beim Gleiten der Beuge- und Strecksehnen Reibung zu verhindern.

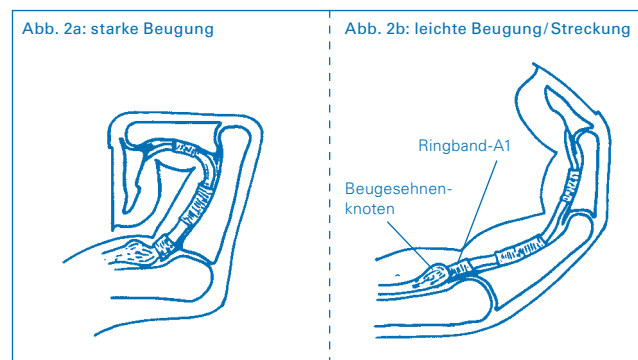
Um die Beugesehnen im körperfernen Hohlhand- und Fingerbereich beim aktiven Beugen an den Knochen zu fixieren und ein Abheben (Beispiel: Bogensaite, Umlenkrolle für Zugseil) zu vermeiden, gibt es an mehreren Stellen sog. Ring- und Kreuzbänder (Abb. 1).



Der schnellende Finger wird häufig durch eine entzündliche Einengung der Sehnen-scheide verursacht, in der Regel im Bereich

des Ringbandes-A1 knapp körpernahe der Finger-Grundgelenke. Auch eine Verdickung der Sehnen kann jedoch ein Schnapp-Phänomen mit sich bringen. Bei Entzündungen kann die Synovialis der Sehnen-scheiden erheblich anschwellen, sodass die Sehne nicht mehr oder sehr erschwert in der Lage ist zu gleiten. Man kann dann ein Reiben und in fortgeschrittenen Stadien ein Schnappen tasten.

Bei kräftiger Beugung von Daumen oder Langfingern wird der verdickte Teil der Beugesehne durch den engen Teil der Sehnen-scheide (Ringband) körperwärts gezogen, das Passieren der Enge ist oft von einem schmerzhaften Schnappen begleitet. Der verdickte Sehnenanteil bleibt nun vor der Engstelle (Ringband-A1) liegen (Abb. 2), der Finger ist blockiert in Beugestellung und kann nur gegen einen stärkeren Schmerz und verbunden mit einem erneuten Schnappen wieder zurückgleiten. Häufig muss der Patient die gesunde Hand zu Hilfe nehmen, um den betroffenen Finger passiv zu strecken.



## Ursachen des schnellenden Fingers

Bei allen Menschen besteht anatomisch eine Enge im Bereich der Ringbänder-A1, also eine Veranlagung dieses Krankheitsbild zu entwickeln, wenn schädigende Momente hinzutreten. Hierbei kann es sich um wiederholte Überlastung bei Arbeit und Hobby handeln. Tätigkeiten, die wiederholtes festes Greifen fordern oder längerer Gebrauch von Werkzeugen, die sich beim Arbeiten fest gegen die Ringbänder-A1 und andere Teile der Sehnen-scheide pressen, können die Sehne reizen und zu einer Verdickung von Sehnen und/oder Sehnen-scheiden führen.

Die Symptome des schnellenden Fingers können auch im Rahmen der chronischen Polyarthrit (rheumatoide Arthritis), Gicht oder anderer Stoffwechselerkrankungen wie Diabetes mellitus auftreten.

Beim Kind liegt die Ursache der Erkrankung (Pollex flexus congenitus = angeborener gebeugter Daumen) primär in einer Veränderung der Sehne, sie ist verdickt und führt ihrerseits zu Reaktionen der Sehnen-scheide.

## Zeichen und Symptome des schnellenden Fingers

Bevor das für die Diagnose typische Schnappen auftritt, kommt es in der Regel zu bewegungsabhängigen Schmerzen in der Höhe des Engpasses, also im Bereich des Ringbandes-A1 in der körperfernen Hohlhand. Der Druck des untersuchenden Fingers führt zur Schmerzverstärkung.

In frühen Stadien kann man ein erschwertes Gleiten und Reiben der Beugesehne tasten, oft auch ein Knötchen im Sehnenbereich vor dem Ringband. In fortgeschrittenen Fällen kann der betroffene Finger in Beuge-, seltener in Streckstellung blockiert bleiben. Häufig lokalisieren Patienten mit schnellendem Daumen das Schnappen in den Bereich des Daumenendgelenkes. Dieses Gelenk ist ja auch tatsächlich in Beuge- oder Streckstellung fixiert, die Ursache liegt jedoch im Bereich des Ringbandes-A1 in Höhe des Grundgelenkes.

## Diagnostik des schnellenden Fingers

In der Regel sichern die typische Vorgeschichte (Anamnese) und die klinische Untersuchung mit Feststellung der beschriebenen Symptome die Diagnose. Um knöcherne Veränderungen oder z.B. auch Weichteilverkalkungen auszuschließen, sollte vor einer operativen Behandlung eine Röntgenuntersuchung erfolgen. Beim Kind fällt den Eltern oder dem untersuchenden Arzt eine fixierte Beugung oder Streckung des Daumenendgelenkes auf. Das Kind schreit beim Versuch der passiven Streckung, der Daumen bleibt in Beugestellung.

## Behandlung des schnellenden Fingers

### 1. konservativ (wenn der Finger nicht blockiert ist)

- Vermeidung der zur Erkrankung führenden Tätigkeiten
- Ruhigstellung
- entzündungshemmende (antiphlogistische) Medikamente, um die Schwellung zum Rückgang zu bringen:
  - in Tabletten-, Spritzen- oder Zäpfchenform (systemisch)
  - als lokale Injektion in die Sehnen-scheide (umstritten)
- lokale Eisanwendung

### 2. operativ

Wenn die konservative Therapie nicht zum Erfolg führt, die Beschwerden des Patienten zu stark sind und der betroffene Finger in Beuge- oder Streckstellung fixiert ist.

## Anästhesie (Betäubung)

Es gibt verschiedene Möglichkeiten, die Operation schmerzfrei durchzuführen. Ihr Narkosearzt wird Ihnen diese Möglichkeiten eingehend erläutern.

## Operationstechniken

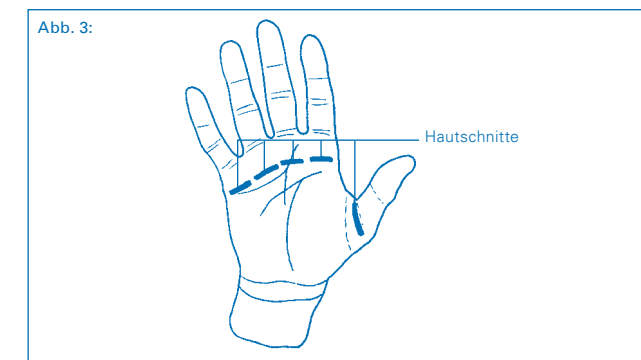
Die Operation des schnellenden Fingers erfolgt in der Regel ambulant, das heißt die Patienten können nach der Operation wieder nach Hause entlassen werden.

### 1. Allgemeine OP-Vorbereitungen

- Blutleere: Um bei der OP optimale Sichtbedingungen zu gewährleisten und damit das Verletzungsrisiko wichtiger Strukturen (Nerven, Blutgefäße, Sehnen) zu mindern, erfolgt die OP in Blutleere. Der zu operierende Arm wird dazu mit einer Gummibinde „ausgewickelt“ und für den Zeitraum der OP mit einer Druckmanschette abgedunden.
- Hautdesinfektion und steriles Abdecken: Um das Infektionsrisiko zu senken, wird die Haut desinfiziert, das OP-Feld wird mit sterilen Tüchern abgedeckt.
- Die OP erfolgt unter Zuhilfenahme der Lupenbrille, um die wichtigen funktionellen Strukturen der Hand so gut wie möglich zu sehen und zu schonen.

### 2. Ablauf der Operation

- Hautschnitt (Abb. 3)



Fortsetzung auf Seite 7 »